

OLGU SUNUMU

M. Emin Yanık¹,
S. Cenk Güvenç¹,
Hülya Albayrak¹,
Muzaffer Yıldırım²,
Cihangir Aliğaoğlu¹

¹ Düzce Üniversitesi Tıp Fakültesi,
Dermatoloji AD, Düzce

² Atatürk Devlet Hastanesi,
Patoloji Kliniği, Düzce

İletişim Adresi:

Uz. Dr. Muzaffer Yıldırım,

Düzce Atatürk Devlet Hastanesi,

Patoloji Kliniği, 81100 DÜZCE

Tel: 0505 5151841

E-mail: drmuzaffer.pat@gmail.com

Diltiazeme Sekonder Gelişen Akut Generalize Ekzantematöz Püstülozis Vakası

ÖZET

Akut generalize ekzantamatöz püstülozis akut başlangıçlı tüm vücutta yaygın yüzeysel püstüllerle karakterizedir. Klinik olarak püstüler psöriazisi taklit eder ve genellikle ilaçlara bağlı gelişir. Burada, 21 yaşındaki erkek hastada diltiazeme bağlı gelişen akut generalize ekzantamatöz püstülozis vakası sunulmuştur.

Anahtar kelimeler: Akut Generalize Ekzantamatöz Püstülozis, Diltiazem

A Case of Acute Generalized Exanthematous Pustulosis Secondary to Diltiazem

ABSTACT

Acute generalized exanthematous pustulosis is characterized acute onset of widespread pustule eruption. Clinically resemble pustule psoriasis and usually seen as a medication reaction. 21 years old man with acute generalized exanthematous pustulosis secondary to diltiazem has been presented herein.

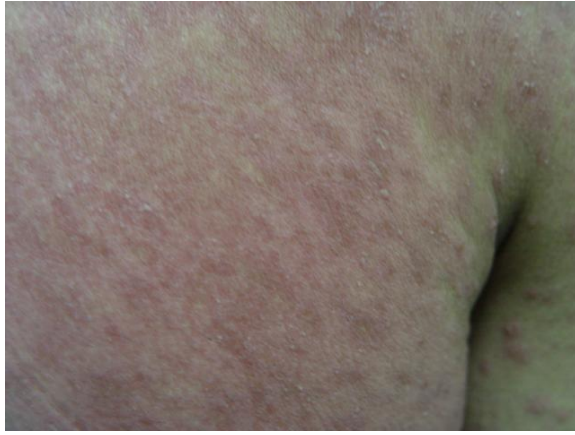Key words: Acute Generalized Exanthematous Pustulosis, Diltiazem

GİRİŞ

Akut generalize ekzantematöz püstülosis (AGEP) kıvrım yerlerinde ve yüzde daha çok olmak üzere tüm vücutta yaygın eritemli zeminde yerleşmiş çok sayıda non-foliküler subkorneal püstüllerle karakterizedir. Ateş ve beyaz küre artışı sıklıkla gözlenir. Histopatolojide tipik olarak spongiform subkorneal ve/veya intraepidermal püstüller, papiller dermiste ödem, vaskülit, eosinofiller ve fokal keratinosit nekrozu gözlenir. Akut başlangıç genellikle ilaç alımını takip etse de, viral enfeksiyonlar da olayı başlatabilir. Püstüller çoğunlukla 15 gün içinde spontan iyileşirler (1-4).

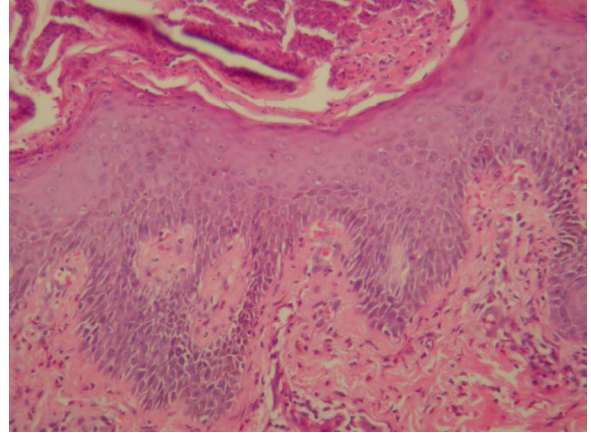
OLGU

21 yaşında erkek hasta kliniğimize 5 gün önce başlayan yaygın döküntü nedeniyle başvurdu. Döküntüler önce sırttan başlamış ve giderek tüm vücuda yayılmış. Hastaya 3 hafta önce Reynould fenomeni tanısıyla diltiazem, aspirin ve pentoxyphylline başlanmış. Hastanın tüm vücuduna yayılan, eritemli zemin üzerinde yüzeyel püstüller gözlemlendi (**Resim 1**).



Resim 1. Yaygın eritemli zemin üzerinde yüzeyel püstüller

Mukoza tutulumu saptanmadı. Sistemik muayenede anormal bulgu saptanamadı. Tam kan sayımında %80'i parçalı nötrofiller olmak üzere 20000/mm³ lökosit bulundu. Diğer laboratuvar incelemeleri normal sınırlardaydı. Punch biyopsi örneğinden yapılan histopatolojik inceleme sonucunda nötrofilden zengin subkorneal spongiform püstül saptandı (**Resim 2**).



Resim 2. Nötrofilden zengin subkorneal spongiform püstül (H&Ex10)

Hastanın Reunold fenomeni nedeniyle kullandığı ve daha önce de AGEP'e neden olabileceği gösterilmiş olan diltiazem kesildi ve 50mg/gün prednisolon başlandı. Steroidin 2. gününde erüpsiyon geriledi fakat takip eden günde yeni lezyonlarla birlikte daha kötüleşti. Sonraki 3 gün içinde döküntüleri gerileyen hastanın steroid dozu kademeli olarak azaltılarak kesildi.

TARTIŞMA

AGEP 1980 yılında ilk kez Fransız literatüründe Beylon ve arkadaşları (5) tarafından püstüler psoriasisden ayrı bir antite olarak tanımlanmış ve sıklıkla ilaçlara bağlı olduğu belirtilmiştir. Sistemik ilaçların dışında civa maruziyeti ve viral enfeksiyonlar, mikoplazma pnömonisi'de AGEP etyolojisinde yer almaktadır (6). İlaçlardan β laktam antibiyotikler, makrolidler, tetrasiklinler, doksisisiklin, vankomisin, co-trimaxazole, karbamazepin, nifedipin, nistatin, izoniazid, furosemid, diltiazem, itrakanazol, terbinafin, quinidin, hidroksiklorakin, salazosulfapyridine, kodein ve bazı nonsteroid antiinflamatuvar ilaçlar AGEP'e neden olabilmektedir (5-14).

Ayırıcı tanı pustule psoriasis ile yapılmalıdır. Püstüler psoriasisdeki püstüllerle AGEP deki püstüller klinik olarak ayırd edilemez. Bununla birlikte AGEP de ek olarak purpura, vezikülo bullöz lezyonlar, eritema multiforme benzeri lezyonlar görülebilir. Her ikisinde de histopatolojik olarak intraepidermal veya subkorneal spongiform püstüller gözlenirken

AGEP de ek olarak süperfisyel dermisde ödem, vaskülit, eosinofil ekzozitozu, keratinositlerde fokal nekroz gözlenir. AGEP'in spesifik bir tedavisi yoktur. Klinik ve histolojik olarak tanı konulduktan sonra AGEP'e neden olan durum ortadan kaldırılmalıdır. Genellikle topikal tedavi yeterlidir. Sistemik kortikosteroidler çok ciddi

vakalarda kullanılabilir. Prednizolon 60 mg başlanıp kademeli olarak azaltılır (15).

Sonuç olarak; akut gelişen ve ilaç kullanımı hikayesi olan hastalarda AGEP ayırıcı tanıda düşünülmesi ve püstüler psoriazisle ayırıcı tanısı yapılması hasta ve klinisyen açısından önemli bir husustur

KAYNAKLAR

1. Lambert DG, Dalac S, Beer F, Chavannet P, Portier H. Acute generalized exanthematous pustular dermatitis induced by diltiazem [Letter]. *Br J Dermatol* 1988;118: 308.
2. Blodgett TP, Camisa C, Gay D, Bergfeld WF. Acute generalized exanthematous pustulosis secondary to diltiazem therapy. *Cutis* 1997; 60: 45.
3. Wakelin SH, James MP. Diltiazem-induced acute generalized exanthematous pustulosis. *Clin Exp Dermatol* 1995;20:341.
4. Vicente-Calleja JM, Aguirre A, Landa N, Crespo V, Gonzalez-Perez R, Diaz-Perez JL. Acute generalized exanthematous pustulosis due to diltiazem: confirmation by patch testing [Letter]. *Br J Dermatol* 1997;137: 837.
5. Beylot C, Bioulac P, Doutre MS. Acute generalized exanthematic pustuloses. *Ann Dermatol Venerol* 1980;107:37-48.
6. Roujeau JC, Bioulac-Sage P, Bourseau C et al. Acute generalized exanthematous pustulosis. *Arch Dermatol* 1991;127: 1333-1338.
7. Mashiah J, Brenner S. A systemic reaction to patch testing for the evaluation of acute generalized exanthematous pustulosis. *Arch Dermatol* 2003;139: 1181-1183.
8. Meadows KP, Egan CA, Vanderhooft S. Acute generalized exanthematous pustulosis (AGEP), an uncommon condition in children: case report and review of the literature. *Ped Dermatol* 2000;17: 399-402.
9. Masakazu K, Yoshihiko M, Shigeo K. Acute generalized exanthematous pustulosis induced by salazosulfapyridine in a patient with ulcerative colitis. *J Dermatol* 1999; 26: 359-362.
10. Beltraminelli HS, Lerch M, Arnold A, Haeusermann P. Acute generalized exanthematous pustulosis induced by the antifungal terbinafine: case report and review of the literature. *Br J Dermatol* 2005; 152: 780-783.
11. Min Park Y, Wou Kim J, Won Kim C. Acute generalized exanthematous pustulosis induced by itraconazole. *J Am Acad Dermatol* 1997;36: 794-796.
12. MacDonald KJS, Gren CM, Kenicer KJA. Pustular dermatosis induced by co-trimoxazole. *Br Med J* 1986;293: 1279-1280.
13. Grattan CE. Generalized eruptive pustular drug rash due to naproxen. *Dermatologica* 1989; 179: 57-58.
14. Litt JZ. *Drug Eruption Reference Manual* 2000. New York: The Parthenon Publishing Group, 2000;619.
15. Braun-Falco O, Plewing G, Wolff HH, Burgdorf WHC. Pustular diseases. *Dermatology*. 2. Baskı. Berlin: Springer-Verlag, 2000;698-708.